



DOI: 10.3969/j.issn.2095-1264.2024.01.06

文章编号: 2095-1264(2024)01-0036-04

奥妥珠单抗联合化疗治疗多线化疗后进展且塞利尼索无效的 TP53 突变 Burkitt 淋巴瘤

董丽丽¹, 黄 赛², 赵志艺¹, 胥灵敏², 李 猛², 窦立萍^{2*}

(¹解放军总医院第一医学中心 血液科, 北京, 100853; ²解放军总医院第五医学中心 血液学部, 北京, 100071)

摘要: Burkitt 淋巴瘤是一种高度侵袭性的非霍奇金 B 细胞淋巴瘤(B-NHL),其特征为 IGH/MYC 基因易位及 MYC 蛋白高表达。多线化疗后进展且在使用小分子核输出蛋白 1(XPO1)抑制剂塞利尼索后仍无效的 TP53 突变 Burkitt 淋巴瘤是目前的治疗难点,可选择的治疗方案十分有限,目前仍无有效治疗手段,且预后极差。本文报道伴 TP53 突变 Burkitt 淋巴瘤多线化疗后进展且塞利尼索治疗无效的患者 2 例。患者均接受奥妥珠单抗(G)联合二线方案治疗(1 例 G-DA-EPOCH 方案、1 例 Ibru+GB 方案),目前疗效评估均达到完全缓解(CR),主要不良反应为输液相关反应,经对症支持治疗后明显缓解。以奥妥珠单抗为代表的新药治疗可为目前多线化疗后进展且塞利尼索无效的 TP53 突变 Burkitt 淋巴瘤患者的治疗提供参考。

关键词: 奥妥珠单抗; TP53 突变; Burkitt 淋巴瘤

中图分类号: R733.4 **文献标识码:** A

Obinutuzumab in combination with chemotherapy for TP53-mutated Burkitt lymphoma that progressed after multi-line chemotherapy and was selinexor-ineffective

DONG Lili¹, HUANG Sai², ZHAO Zhiyi¹, XU Lingmin², LI Meng², DOU Liping^{2*}

(¹Hematology Department, The First Medical Center of Chinese PLA General Hospital, Beijing, 100853, China;

²Hematology Department, The Fifth Medical Center of Chinese PLA General Hospital, Beijing, 100071, China)

Abstract: Burkitt lymphoma is a highly aggressive non-Hodgkin B-cell lymphoma characterized by IGH/MYC gene translocation and high expression of MYC protein. TP53-mutated Burkitt lymphoma that progresses after multi-line chemotherapy and remains ineffective after the use of the small molecule nuclear export (XPO1) inhibitor selinexor is a current treatment challenge. The available treatment options are very limited. There is still no effective treatment, and the prognosis is extremely poor. Here we reported two patients with TP53-mutated Burkitt lymphoma who progressed after multi-line chemotherapy and failed to respond to selinexor. All patients were treated with obinutuzumab (G) combined with second-line regimen (1 case with G-DA-EPOCH regimen, 1 case with Ibru+GB regimen). At present, the efficacy evaluation showed that all patients achieved complete remission (CR). The main adverse reactions were infusion-related reactions, which were obviously relieved after symptomatic and supportive treatment. The new drug therapy as ortuzumab can provide references for the treatment of patients with TP53-mutated Burkitt lymphoma who have progressed after multi-line chemotherapy and had no response to selinexor.

Keywords: Obinutuzumab; TP53 mutation; Burkitt lymphoma

作者简介:董丽丽,女,主管护师,研究方向:血液病。

*通信作者:窦立萍,女,博士,主任医师,研究方向:血液病。

0 前言

Burkitt 淋巴瘤是一种具有高度侵袭性的非霍奇金 B 细胞淋巴瘤(non-Hodgkin B-cell lymphoma, B-NHL),特征为 IGH/MYC 基因易位及 MYC 蛋白高表达,临床进展迅速。以奥妥珠单抗(obinutuzumab, Gazyva™, G)为代表的 II 型 CD20 抗体与 I 型抗体利妥昔单抗相比,能够显著提升 B-NHL 的有效率和无病生存率。本文对 2 例伴 TP53 突变 Burkitt 淋巴瘤多线化疗后进展且塞利尼索无效的患者治疗进行分析,旨在提高临床医生对该病的认识,为后续相关治疗提供参考。

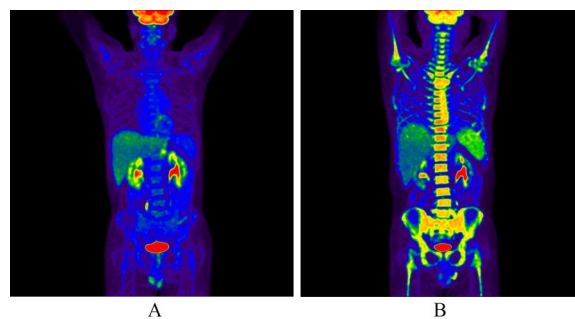
1 病例资料

1.1 病例 1

患者,男,56 岁,2021 年 10 月出现左上腹不适,口服“胃药”治疗,后就诊于我院。PET/CT 示:胃壁不规则增厚伴腹膜后多发肿大淋巴结,氟代脱氧葡萄糖(fluorode-oxyglucose, FDG)代谢异常增高,考虑淋巴瘤,胃恶性肿瘤伴腹膜后淋巴结转移可能不排除;胃镜活检病理提示 Burkitt 淋巴瘤;免疫组化:瘤细胞 CD20(弥漫强+),CD19(+),CD10(+),Bcl-6(+),MUM-1(-),C-myc(+80%),Bcl-2(-),Ki-67(+90%),CD30(-),CD3(-),CD5(-),CyclinD1(-),CD21(+);循环肿瘤 DNA(circulating tumor DNA, ctDNA)检测:TP53 突变;骨髓穿刺提示未受累。2022 年 4 月 30 日,给予 R-CHOP 方案化疗,1 疗程后评估为疾病进展(progressive disease, PD)。2022 年 6 月 2 日起给予第 2~5 疗程二线方案(R+Hyper-CVAD-A/B 方案交替)联合塞利尼索化疗。3 疗程后, PET/CT、胃镜示部分缓解(partial response, PR);5 疗程后, PET/CT、胃镜提示肿瘤较前增大,最大标准摄取值(maximum standard uptake value, SUV_{max})较前增高。2022 年 10 月 27 日起更换方案,给予第 6~8 疗程 G-DA-EPOCH 方案化疗。在输注奥妥珠单抗时,患者出现过敏反应,表现为皮肤出现片状皮疹,给予抗过敏治疗后好转。8 疗程后, PET/CT、胃镜示完全缓解(complete response, CR)。2023 年 4 月 17 日开始给予 BEAM 方案预处理,2023 年 4 月 24 日行自体造血干细胞移植。移植后 4.5 个月内,疾病评估持续 CR(图 1)。

1.2 病例 2

患者,男,71 岁,2022 年 6 月因“咽痛 10 天”就诊



注:(A)治疗前胃部 SUV=4.2;(B)治疗后胃部未见异常代谢。

Note: (A) Before treatment, the SUV of stomach was 4.2; (B) No abnormal metabolism was found in the stomach after treatment.

图 1 病例 1 治疗前后 PET/CT 影像结果

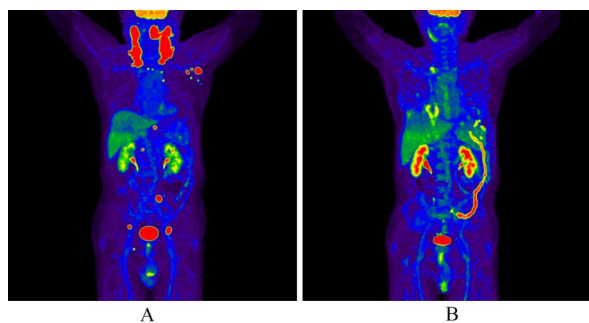
Fig. 1 PET/CT imaging findings of case 1 before and after treatment

于我院。头颈部 CT 提示左侧扁桃体增大、双侧颈部多发淋巴结肿大融合;PET/CT 示:左侧口咽部高代谢占位,双侧颈部及锁骨区、纵隔及左侧腋窝、胸骨旁及右侧膈肌脚内侧、盆腔双侧髂动脉走行区、右侧腹股沟多发大小不一高代谢淋巴结;左侧扁桃体肿物活检病理提示 Burkitt 淋巴瘤;免疫组化:CD20(+),PAX-5(+),CD3(-),CD10(-),Bcl-6(+),MUM-1(+),CD19(+),Bcl-2(+),Ki-67(+95%),CD30(部分弱+),CD23(-),CD5(-),C-myc(+45%),CK(-),CD21(弱+),CyclinD1(-);ctDNA 检测:TP53 突变;骨髓穿刺提示未受累。2022 年 7 月 7 日给予 R-CHOP 方案化疗,2022 年 7 月 28 日起给予第 2~3 疗程 R+Hyper-CVAD-A/B 方案交替联合塞利尼索化疗,3 疗程后, PET/CT 提示肿瘤较前增大, SUV_{max} 较前增高,疗效考虑 PD。2022 年 10 月 19 日起给予第 4~8 疗程 Ibru+GB 方案化疗,6 疗程后 PET/CT 提示 PR,8 疗程后 PET/CT 提示 CR(图 2)。

2 分析与讨论

2.1 奥妥珠单抗的作用机制

奥妥珠单抗是一种糖基工程化 II 型抗 CD20 单克隆抗体,其作用机制包括诱导抗体依赖性细胞毒性、抗体依赖性细胞吞噬和细胞直接死亡。与等剂量利妥昔单抗相比,奥妥珠单抗不仅可显著促进 Burkitt 淋巴瘤和急性 B 淋巴细胞白血病(B-acute lymphoblastic leukemia, B-ALL)细胞死亡,还能显著增强抗体依赖细胞介导的细胞毒作用(antibody-dependent cell-mediated cytotoxicity, ADCC)^[1]。既往研究报道,在复发/难治性滤泡性淋巴瘤中,奥妥珠单



注:(A)治疗前口咽部 SUV=15.3,腹股沟 SUV=17.6;(B)治疗后口咽部、腹股沟未见异常代谢。

Note: (A) Before treatment, the SUV of oropharynx was 15.3, and the SUV of groin was 17.6; (B) No abnormal metabolism was found in oropharynx and groin after treatment.

图2 病例2治疗前后PET/CT影像结果

Fig. 2 PET/CT imaging findings of case 2 before and after treatment

抗联合阿霉素可增强 caspase 依赖性细胞凋亡、抑制细胞生长,奥妥珠单抗联合强的松龙可促进 CD20 阳性细胞 DNA 断裂和 G₀/G₁ 期阻滞^[2]。与利妥昔单抗相比,奥妥珠单抗治疗 CD20 阳性利妥昔单抗敏感细胞 (Raji 细胞) 和利妥昔单抗耐药细胞 (Raji 4RH 细胞) 及前体 B-ALL (U-698-M 细胞) 肿瘤靶点的 ADCC 显著增强^[3]。在 Burkitt 淋巴瘤异种移植 NSG 小鼠中,奥妥珠单抗单药治疗在体外对利妥昔单抗敏感和耐药的 Burkitt 淋巴瘤的抑制作用显著优于利妥昔单抗^[4]。这些结果表明,与利妥昔单抗相比,奥妥珠单抗在杀死 CD20 阳性靶细胞方面更具优势。有学者指出,与利妥昔单抗相比,奥妥珠单抗分别作用于 Burkitt 淋巴瘤和 B-ALL 中的 NK 细胞时可显著增强 IFN- γ 的释放和脱颗粒标志物 CD107a 的表达,增强对肿瘤细胞的杀伤作用^[5]。这种新型 II 型抗 CD20 抗体可视为复发/难治侵袭性 B-NHL 的替代治疗,尤其是利妥昔单抗治疗效果不佳的患者^[6]。

2.2 奥妥珠单抗的应用情况

自上市以来,奥妥珠单抗在不同类型淋巴瘤的治疗中发挥了重要作用^[7]。一项多中心 II 期单臂研究发现,在复发/难治性滤泡性 B 细胞淋巴瘤中,奥妥珠单抗较利妥昔单抗具有更强效的 ADCC、吞噬作用和直接杀伤 B 细胞作用^[8];此外,奥妥珠单抗和减量苯达莫司汀方案对老年滤泡性淋巴瘤患者有效^[9]。Burkitt 淋巴瘤是一种高度侵袭性 B-NHL,儿童和青少年 Burkitt 淋巴瘤患者的 CD20 表达率约 100%,其特征为 IGH/MYC 基因易位及 MYC 蛋白高

表达^[10]。有研究表明,塞利尼索是一种小分子核输出蛋白 1 (exportin 1, XPO1) 抑制剂,对复发/难治性 NHL 有显著疗效,46% 的患者肿瘤负荷缩小 > 50%^[11]。多线化疗后进展且使用塞利尼索后仍无效的 TP53 突变 Burkitt 淋巴瘤是目前的治疗难点,可选择的治疗方案十分有限,目前仍无有效治疗手段,预后极差^[12]。本文报告的 2 例多线化疗后进展且塞利尼索无效的 TP53 突变 Burkitt 淋巴瘤患者,经奥妥珠单抗联合二线方案治疗后疗效均达到 CR。

2.3 奥妥珠单抗输注的不良反

既往使用奥妥珠单抗治疗的滤泡性淋巴瘤患者中,在奥妥珠单抗维持治疗期间最常见的不良反应是咳嗽 (20.3%)、中性粒细胞减少 (12.7%)、上呼吸道感染 (12.0%) 等,皮疹发生率为 5.7%。本研究中,奥妥珠单抗均使用外周中心静脉导管 (peripherally inserted central venous catheter, PICC) 输注,输注过程中患者出现过敏反应,表现为皮肤出现片状皮疹,给予非那根注射液 50 mg 肌肉注射后症状缓解,并顺利输完剩余药物。输注过程中采取限速措施,前半小时 2 mL·h⁻¹,第二个半小时 40 mL·h⁻¹,然后逐步加速,使用 PICC 管输注完全顺畅^[13]。

3 总结与体会

综上所述,本研究结果证明,新型 II 型抗 CD20 抗体奥妥珠单抗是治疗多线化疗后进展且塞利尼索无效的 TP53 突变 Burkitt 淋巴瘤的有效治疗手段,表明对于复发/难治性侵袭性 Burkitt 患者,可考虑将奥妥珠单抗作为替代治疗^[14-15],但仍需要大型随机前瞻性临床研究进行验证。

参考文献

- [1] 罗璇,朱苏雨,姜武忠,等. 放疗在美罗华时代对局限期原发韦氏环弥漫大 B 细胞淋巴瘤的治疗价值[J]. 肿瘤药学, 2022, 12(5): 613-619. DOI: 10.3969/j.issn.2095-1264.2022.05.09.
- [2] FUJIMURA T, YAMASHITA-KASHIMA Y, KAWASAKI N, et al. Obinutuzumab in combination with chemotherapy enhances direct cell death in CD20-positive obinutuzumab-resistant non-hodgkin lymphoma cells [J]. Mol Cancer Ther, 2021, 20(6): 1133-1141. DOI: 10.1158/1535-7163.MCT-20-0864.
- [3] AWASTHI A, AVELLO J, VAN DE VEN C, et al. Obinutuzumab (GA101) compared to rituximab significantly enhances cell death and antibody-dependent cytotoxicity and improves overall survival against CD20⁺ rituximab-sensitive /-resistant Burkitt lymphoma (BL) and precursor B-acute lymphoblastic leukaemia (pre-B-ALL): potential targeted therapy in patients with poor risk CD20⁺ BL and pre-B-ALL [J]. Br J Haematol,

- 2015, 171(5): 763–775. DOI: 10.1111/bjh.13764.
- [4] LIM S H, BEERS S A, FRENCH R R, et al. Anti-CD20 monoclonal antibodies: historical and future perspectives [J]. *Haematologica*, 2010, 95(1): 135–143. DOI: 10.3324/haematol.2008.001628.
- [5] HEINRICH D A, WEINKAUF M, HUTTER G, et al. Differential regulation patterns of the anti-CD20 antibodies obinutuzumab and rituximab in mantle cell lymphoma [J]. *Br J Haematol*, 2015, 168(4): 606–610. DOI: 10.1111/bjh.13132.
- [6] SALLES G A, MORSCHHAUSER F, SOLAL-CÉLIGNY P, et al. Obinutuzumab (GA101) in patients with relapsed/refractory indolent non-Hodgkin lymphoma: results from the phase II GAUGUIN study [J]. *J Clin Oncol*, 2013, 31(23): 2920–2926. DOI: 10.1200/JCO.2012.46.9718.
- [7] 左轶朗, 欧阳周, 周辉. 阿帕替尼联合阿霉素对外周T细胞淋巴瘤的抑制作用及机制研究[J]. *肿瘤药学*, 2022, 12(1): 36–45. DOI: 10.3969/j.issn.2095-1264.2022.01.06.
- [8] MORSCHHAUSER F, GHOSH N, LOSSOS I S, et al. Obinutuzumab-atezolizumab-lenalidomide for the treatment of patients with relapsed/refractory follicular lymphoma: final analysis of a Phase Ib/II trial [J]. *Blood Cancer J*, 2021, 11(8): 147. DOI: 10.1038/s41408-021-00539-8.
- [9] MASAMOTO Y, SHIMURA A, HONDA A, et al. Obinutuzumab and reduced bendamustine is effective for elderly patients with follicular lymphoma [J]. *Ann Hematol*, 2023, 102(1): 243–244. DOI: 10.1007/s00277-022-05037-w.
- [10] EL-MALLAWANY N K, DAY N, AYELLO J, et al. Differential proteomic analysis of endemic and sporadic Epstein-Barr virus-positive and negative Burkitt lymphoma [J]. *Eur J Cancer*, 2015, 51(1): 92–100. DOI: 10.1016/j.ejca.2014.10.017.
- [11] KURUVILLA J, SAVONA M, BAZ R, et al. Selective inhibition of nuclear export with selinexor in patients with non-Hodgkin lymphoma [J]. *Blood*, 2017, 129(24): 3175–3183. DOI: 10.1182/blood-2016-11-750174.
- [12] AWASTHI A, ROLLAND D C M, AYELLO J, et al. A comparative global phosphoproteomics analysis of obinutuzumab (GA101) versus rituximab (RTX) against RTX sensitive and resistant Burkitt lymphoma (BL) demonstrates differential phosphorylation of signaling pathway proteins after treatment [J]. *Oncotarget*, 2017, 8(69): 113895–113909. DOI: 10.18632/oncotarget.23040.
- [13] 董丽丽, 王燕青, 刘遥峰, 等. 基于深度学习的自动静脉穿刺机器人研制[J]. *医疗卫生装备*, 2020, 41(6): 52–56. DOI: 10.19745/j.1003-8868.2020133.
- [14] CHU Y Y, HOCHBERG J, YAHR A, et al. Targeting CD20⁺ aggressive B-cell non-hodgkin lymphoma by anti-CD20 CAR mRNA-modified expanded natural killer cells *in vitro* and in NSG mice [J]. *Cancer Immunol Res*, 2015, 3(4): 333–344. DOI: 10.1158/2326-6066.CIR-14-0114.
- [15] 曾若兰, 欧阳周, 陈欢, 等. 线粒体STAT3介导的抗氧化机制促进伯基特淋巴瘤化疗多药耐药[J]. *肿瘤药学*, 2021, 11(5): 539–546. DOI: 10.3969/j.issn.2095-1264.2021.05.05.

校稿: 李征 于静

本文引用格式: 董丽丽, 黄赛, 赵志艺, 等. 奥妥珠单抗联合化疗治疗多线化疗后进展且塞利尼索无效的TP53突变Burkitt淋巴瘤[J]. *肿瘤药学*, 2024, 14(1): 36–39. DOI: 10.3969/j.issn.2095-1264.2024.01.06.

Cite this article as: DONG Lili, HUANG Sai, ZHAO Zhiyi, et al. Obinutuzumab in combination with chemotherapy for TP53-mutated Burkitt lymphoma that progressed after multi-line chemotherapy and was selinexor-ineffective[J]. *Anti-tumor Pharmacy*, 2024, 14(1): 36–39. DOI: 10.3969/j.issn.2095-1264.2024.01.06.